

*Dott.ssa Francesca Santamaria  
Dott.ssa Paola Iacotucci  
Dipartimento di Pediatria, Università Federico II, Napoli*

## **LA VALUTAZIONE DEL DANNO POLMONARE ANATOMICO E FUNZIONALE NELLA DISCINESIA CILIARE PRIMITIVA**

Il quadro clinico tipico della discinesia ciliare primitiva, nel bambino e nell'adolescente o adulto, è quello di una malattia broncopolmonare cronica associata a rinosinusite cronica.

Nella diagnosi e nella valutazione delle funzionalità polmonare risulta molto utile praticare:

**La spirometria.** E' uno strumento diagnostico molto utile e diffuso in quanto indolore, facilmente riproducibile ed oggettivo. La spirometria dura pochi minuti e può essere effettuata, in genere, dall'età scolare in poi (figura 1)



Durante l'esame spirometrico ci si avvale di una particolare apparecchiatura in grado di analizzare diversi parametri tra cui quelli più comunemente considerati sono:

- FVC: capacità vitale forzata (in inglese, *forced vital capacity*). Volume totale di aria espulsa in un'espirazione forzata, partendo da un'inspirazione massimale.
- FEV<sub>1</sub>: volume di aria eliminato un secondo dopo l'inizio dell'espirazione forzata (in inglese, *Forced Expiratory Volume in 1 secondo*). E' il miglior indice per valutare la gravità di un'ostruzione a carico delle vie aeree.
- Indice di Tiffenau (FEV<sub>1</sub>/FVC): indice molto sensibile di ostruzione e il parametro più importante per distinguere un difetto caratterizzato da ostruzione dei bronchi.
- FEF<sub>25-75</sub>: flusso medio dal punto in cui il 25% della FVC è stata espirato al punto in cui il 75% della FVC è stata espirato (in inglese, *Forced Expiratory Flow*). Una sua riduzione è causata da ostruzione dei bronchi. Possiede buona sensibilità nei confronti di limitazioni minime e precoci del flusso di aria nelle vie aeree periferiche.

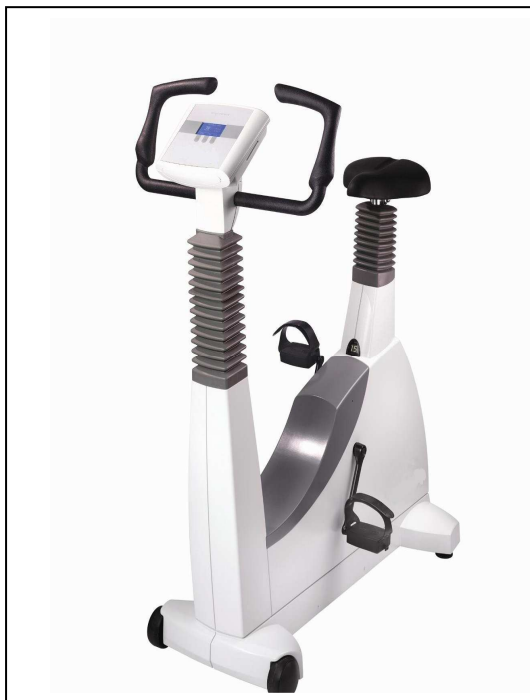I valori rilevati alla spirometria consentono di inquadrare la situazione funzionale respiratoria. In particolare nella discinesia ciliare primitiva la funzionalità polmonare potrebbe essere normale o presentare una alterazione più di tipo ostruttivo, conseguente ad ispessimento delle pareti dei bronchi e a ipersecrezione di muco che ostacolano il flusso dell'aria. In seguito, con il sopraggiungere di lesioni bronchiectasiche o a causa di interventi chirurgici demolitivi, che si possono rendere necessari per la rimozione delle bronchiectasie stesse o di altre lesioni, si può osservare anche una componente restrittiva. Quest'ultima indica che, in genere, oltre che i flussi di aria, anche i volumi polmonari sono alterati. Il confronto dei rilievi spirometrici, raccolti nei vari anni, permette di conoscere per quel determinato paziente l'andamento della funzionalità nel corso del tempo. Essendo l'indagine assolutamente non invasiva, può essere effettuata ogni qualvolta il medico la ritenga opportuna.



- **Pletismografia corporea.** Misura i volumi polmonari, ossia la quantità di aria presente nei polmoni in varie fasi della respirazione. I parametri determinati sono il volume di gas intratoracico (in inglese, *ITGV*); la capacità polmonare totale (in inglese, *TLC*); il volume residuo (in inglese, *RV*). L'apparecchio ha forma di una grande cabina a tenuta d'aria nella quale il soggetto siede (figura 2). I volumi polmonari (questi ed altri) possono essere determinati anche con

strumenti diversi dal pletismografo.

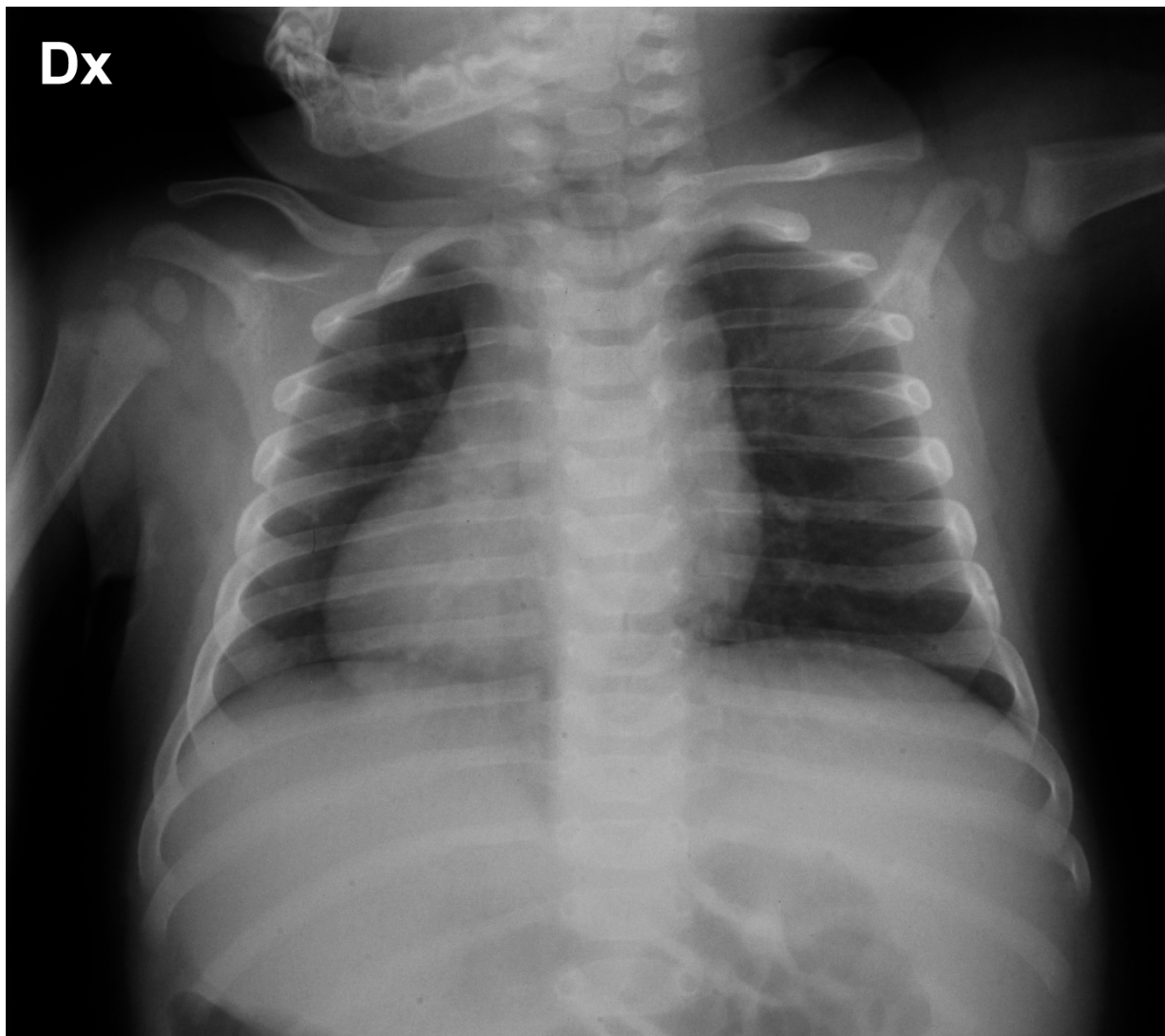
- **Cicloergometria.** Permette di misurare la risposta ventilatoria, cardiovascolare, e metabolica indotta dallo sforzo fisico. Lo strumento usato non è che una bicicletta frenata elettronicamente su cui il paziente esegue uno sforzo progressivamente crescente (figura 3a). La risposta



all'esercizio può essere misurata anche con altri metodi, meno sofisticati, ma altrettanto validi se si vuol valutare come e quanto il paziente tollera lo sforzo fisico (figura 3b).

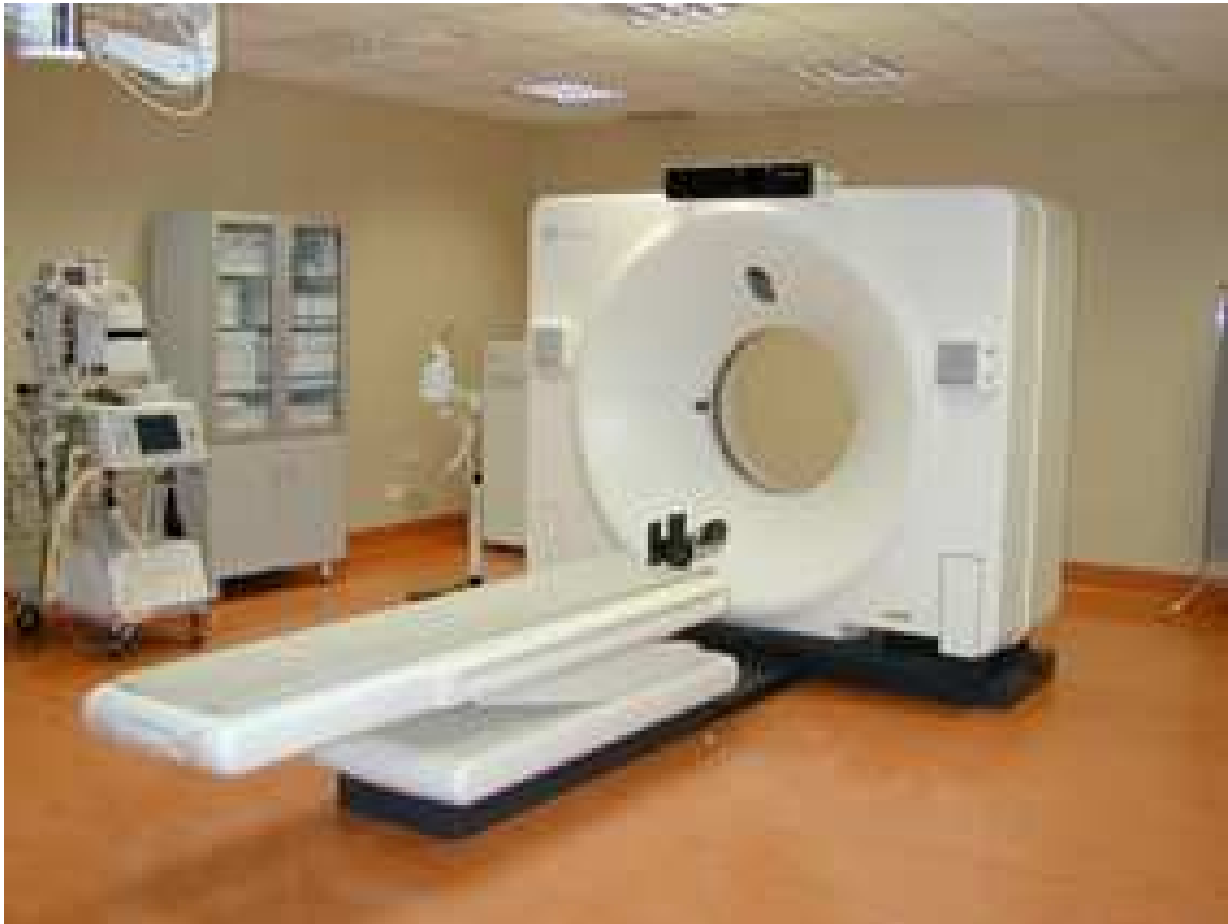

Nella valutazione del danno anatomico polmonare l'indagine utilizzata in prima istanza è tradizionalmente la radiografia standard del torace (figura 4).



Essa "fotografa" il polmone e visualizza le alterazioni più comuni, ad esempio quelle da bronchite cronica e da polmonite.

L'indagine che da diversi anni a questa parte ha rivoluzionato la diagnostica per immagini della maggior parte delle malattie polmonari sia del bambino sia dell'adolescente e dell'adulto è la tomografia computerizzata ad alta risoluzione che si esegue con un'apparecchiatura in dotazione della gran parte dei centri specialistici (figura 5). E' estremamente attendibile ed accurata nella valutazione del danno anatomico polmonare, e inoltre fornisce dati precisi sulla progressione della malattia.



Essa comporta l'esposizione a radiazioni ionizzanti, e pertanto la decisione della sua esecuzione deve essere sostenuta da indicazioni mediche appropriate.

I pazienti con discinesia ciliare primitiva hanno, in genere, una buona aspettativa di vita. L'attento e costante monitoraggio della funzionalità polmonare e del danno polmonare aiuta a conoscere meglio le situazioni individuali e migliorare la gestione della malattia respiratoria. La valutazione dell'esatta misura di tolleranza dell'esercizio fisico da parte del malato è, infine, importante in quanto l'attività fisica migliora in maniera significativa la clearance mucociliare e per questo andrebbe stimolata fin dai primi anni di vita.